

## ARTÍCULO ORIGINAL

## Tuberculosis en pacientes con trasplante de órgano sólido

PATRICIA HIDALGO<sup>1</sup>, MARY BERMÚDEZ<sup>1</sup>, CARLOS ÁLVAREZ<sup>2</sup>, LUIS FERNANDO JARAMILLO<sup>3</sup>, ANA CRISTINA MANZANO<sup>4</sup>, PAOLA GARCÍA<sup>5</sup>, NUBIA ROA<sup>6</sup>

**Resumen**

**Introducción:** en pacientes sometidos a trasplantes de órganos sólidos, la tuberculosis continúa siendo una complicación frecuente, especialmente en los países con alta endemia.

**Objetivo:** determinar la presentación de tuberculosis en los pacientes sometidos a trasplante de órganos sólidos, describir sus características demográficas y su evolución y revisar la literatura científica. **Materiales y métodos:** se trata de una serie retrospectiva de casos de tuberculosis en pacientes sometidos a trasplante cardiaco o renal, entre junio del 2004 y abril del 2011 en el Hospital Universitario San Ignacio de Bogotá, Colombia. Se determinaron sus características clínicas, su evolución y resultado. **Resultados:** de 187 pacientes sometidos a trasplante de órganos sólidos, en tres se diagnosticó tuberculosis (dos casos de tuberculosis pulmonar y uno por diseminación hematogena en pacientes con trasplante renal y cardiaco). En uno de ellos se presentó histoplasmosis pulmonar asociada. Un paciente falleció durante el tratamiento antituberculoso. **Conclusiones:** los pacientes en lista de espera para trasplante deben ser evaluados para tuberculosis latente, dada la prevalencia de la enfermedad en nuestro país. Además, los pacientes con trasplante tienen mayor riesgo de contraer infecciones, lo cual se debe tener en cuenta entre los diagnósticos diferenciales de las enfermedades infecciosas respiratorias.

**Palabras clave:** tuberculosis, trasplante, órgano.

- 
- 1 Médica internista, neumóloga, epidemióloga clínica, Hospital Universitario San Ignacio, Profesora del Departamento de Medicina Interna, Facultad de Medicina, Pontificia Universidad Javeriana, Bogotá, Colombia.
  - 2 Médico infectólogo, epidemiólogo clínico, Hospital Universitario San Ignacio. Profesor del Departamento de Medicina Interna, Facultad de Medicina, Pontificia Universidad Javeriana, Bogotá, Colombia.
  - 3 Médico patólogo, epidemiólogo clínico, Hospital Universitario San Ignacio. Profesor del Departamento de Patología, Facultad de Medicina Pontificia Universidad Javeriana, Bogotá, Colombia.
  - 4 Médica radióloga, Hospital Universitario San Ignacio. Profesora del Departamento de Radiología, Facultad de Medicina, Pontificia Universidad Javeriana, Bogotá, Colombia.
  - 5 Médica internista, nefróloga, Hospital Universitario San Ignacio. Profesora del Departamento de Medicina Interna, Facultad de Medicina, Pontificia Universidad Javeriana, Bogotá, Colombia.
  - 6 Médica internista, cardióloga, Hospital Universitario San Ignacio. Profesora del Departamento de Medicina Interna, Facultad de Medicina, Pontificia Universidad Javeriana, Bogotá, Colombia.

Recibido: 17/07/2013.

Revisado: 22/07/2013.

Aceptado: 29/07/2013

## **Title: Tuberculosis in Patients with Solid Organ Transplantation**

### **Abstract**

**Introduction:** In patients undergoing solid organ transplantation, tuberculosis remains a common complication, especially in high endemic countries. **Aims:** To determine the presentation of tuberculosis in patients undergoing solid organ transplantation, to describe their demographic characteristics and its evolution, and to conduct a literature review. **Material and Methods:** This article was a descriptive retrospective study of case series of tuberculosis in patients undergoing heart or kidney transplantation, between June 2004 and April 2011, at the Hospital Universitario San Ignacio in Bogotá, Colombia. Demographic characteristics, evolution and outcome were determined. **Results:** Tuberculosis was diagnosed in 3 patients undergoing solid organ transplantation out of 187 patients, 2 cases of pulmonary tuberculosis and one by hematogenous spread in patients with kidney and heart transplantation, respectively. One of them had co-infection with pulmonary histoplasmosis. One of the three patients died during anti-tuberculosis treatment. **Conclusions:** Given the prevalence of the disease in our country, patients on the waiting list for transplantation should be evaluated for latent tuberculosis. Additionally, transplant patients are at increased risk of infections which should be taken into account in the differential diagnosis of respiratory infectious diseases.

**Key words:** Tuberculosis, organ, transplantation.

### **Introducción**

De los nueve millones de personas que desarrollan tuberculosis en el mundo anualmente, el 95% vive en países en vías de desarrollo [1]. La tuberculosis es una emergencia sanitaria global,

como fue declarada por la Organización Mundial de la Salud (OMS), en 1993. En su último informe del 2011, la OMS reportó que en Colombia se notificaron 11.420 casos de tuberculosis pulmonar y extrapulmonar en el 2010, con una incidencia de 34 casos por 100.000 habitantes [2].

En los últimos años, a los factores de riesgo clásicamente descritos para la infección por el bacilo tuberculoso, se ha sumado la coinfección con el virus de inmunodeficiencia humana, los tratamientos biológicos y los trasplantes, ya realizados o en espera de serlo [3,4].

El desarrollo de tuberculosis después del trasplante se relaciona con la activación endógena de la infección latente [3]. En los estudios revisados, entre el 35% y el 80% de los casos, la tuberculosis se desarrolló en los primeros seis meses posteriores al trasplante [4], y en el 63% se desarrolló en el primer año, lo que la convierte en una enfermedad oportunista grave que puede llegar a causar pérdida del injerto y ocasionar cuadros más serios con mayor riesgo de mortalidad [5,6].

El propósito de este estudio fue determinar la frecuencia de la tuberculosis y describir los casos de esta infección en pacientes sometidos a trasplantes de órganos sólidos en nuestro medio, revisar la literatura científica y establecer una serie de recomendaciones para el abordaje diagnóstico y terapéutico en este grupo de pacientes.

## Materiales y métodos

*Diseño:* serie de casos.

*Población:* se incluyeron todos los pacientes sometidos a trasplantes de órganos sólidos atendidos en el periodo comprendido entre junio del 2004 y abril del 2011 en el Hospital Universitario San Ignacio de Bogotá. El muestreo fue secuencial por conveniencia.

*Procedimiento:* se revisaron las historias clínicas de los pacientes con trasplante y los archivos de los programas de tuberculosis, trasplante renal y cardiaco, estableciendo sus características demográficas y la presencia de factores de riesgo, como una prueba de tuberculina PPD (*Purified Protein Derivative*) positiva y hallazgos radiológicos indicativos de infección previa o activa por tuberculosis.

Se describen los casos de aquellos que desarrollaron tuberculosis. Los datos se presentan mediante estadísticas descriptivas y se establece la proporción de tuberculosis en los pacientes sometidos a trasplantes de órganos sólidos.

## Resultados

Se incluyeron 187 pacientes, 157 con trasplante renal y 30 con trasplante cardiaco, durante el lapso indicado. El 67,3 % eran hombres, con edad promedio de 47 años. El 96,7 % tenía registro de PPD (punción única) y el 5,3 % presentaba alteraciones en la radiografía de tórax por presencia de granulomas,

de los cuales dos tenían concomitantemente PPD mayor de 5 mm. En el 20 % había enfermedades asociadas: diabetes mellitus, en 22 sometidos a trasplante renal; enfermedad renal crónica, en 8 sometidos a trasplante cardiaco; tuberculosis previa en un paciente sometido a trasplante cardiaco, e infección por virus de la inmunodeficiencia humana (VIH) en uno sometido a trasplante renal (tabla 1).

A los pacientes que recibieron tratamiento para tuberculosis latente, se les administró isoniacida, 300 mg/día durante nueve meses, asociada a piridoxina. El tiempo promedio transcurrido entre el inicio de la profilaxis y el momento del trasplante fue de 8,2 meses. Durante la administración de la quimioprevención no fue necesario suspender su administración en ningún paciente.

En quince pacientes en los que no se evaluó la PPD antes del trasplante se documentó la presencia de tuberculosis latente después del trasplante en diez, en quienes se les inició tratamiento, en promedio, siete meses después del trasplante. Además, en la revisión de todos los pacientes se detectaron tres casos de tuberculosis activa (1,6%), los cuales se describen a continuación.

### Caso 1

Se trata de un paciente de 40 años de edad, de sexo masculino, natural y procedente de Bogotá, que convivía con esposa

**Tabla 1. Características de los pacientes sometidos a trasplante**

Característica	Trasplante renal	Trasplante cardiaco	Total
Número	157	30	187
Edad promedio (años)	46,8	48,6	47,7
Sexo H:M	102:55 (1,8:1)	24:6 (4:1)	126:61 (2,06:1)
Número de pacientes con PPD	155	26	181/187 (96,7%)
PPD mayor de 5 mm	36/155 (23%)	7/26 (27%)	43/181 (23,7%)
Presencia de granulomas en la radiografía de tórax	8	2	10/187 (5,3%)
Enfermedad concomitante			
Enfermedad renal crónica		8	
Miastenia gravis		1	
Diabetes	22	5	38/187 (20,3%)
VIH	1	0	
Tuberculosis previa		1	
Pacientes que recibieron tratamiento para tuberculosis latente	30	5	35/43 (81,3%)
Tiempo entre el inicio de tratamiento de tuberculosis latente y el trasplante	14,8 meses antes del trasplante (DE = 11,16)	1,6 meses antes del trasplante (DE = 2,0)	
Tiempo entre el trasplante y el inicio de tratamiento de tuberculosis latente después del trasplante	13,7 meses después del trasplante (DE = 11,23)	2 meses después del trasplante (DE = 2,64)	

y dos hijos de 12 y 15 años. Se ocupaba como voluntario en la parroquia, donde visitaba enfermos en hospitales y permanecía en contacto con tosedores crónicos. A este paciente no se le practicó la PPD antes del trasplante y en su radiografía de tórax no se observaron granulomas, pero sí cambios por un reemplazo valvular aórtico por estenosis aórtica. No tenía factores de riesgo asociados.

El paciente fue sometido a trasplante renal de donante cadavérico (procedente de Medellín) en diciembre del 2006, por enfermedad renal crónica secundaria a ne-

frotoxicidad asociada a medicamentos; había estado en manejo con hemodiálisis en los últimos 16 años. Cuatro años antes del trasplante renal requirió un reemplazo valvular aórtico por estenosis aórtica. Se sometió al protocolo de inducción con basiliximab, metilprednisolona (500 mg) y micofenolato de mofetilo. Recibió tratamiento inmunosupresor de mantenimiento con ciclosporina, micofenolato de mofetilo y prednisolona. Al mes y medio del trasplante, se le practicó una biopsia renal en la que se reportó toxicidad por ciclosporina, razón por la cual se cambió por sirolimus.

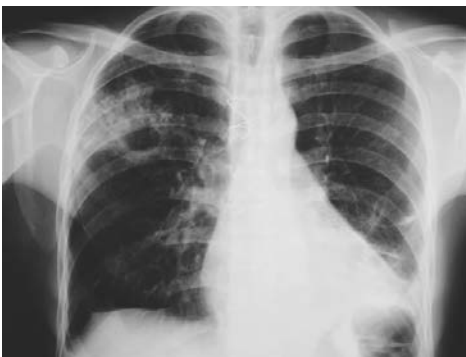Consultó a los 16 meses del trasplante por un cuadro clínico de 15 días de evolución de tos seca y disnea, y de 4 días de evolución de tos productiva con expectoración amarillenta, fiebre no cuantificada, sin escalofríos, acompañada de pérdida de peso.

En la radiografía de tórax se observó una cavitación en el lóbulo superior derecho, con consolidación a su alrededor, infiltrado nodular difuso y otra cavitación en el lóbulo inferior derecho (figura 1).

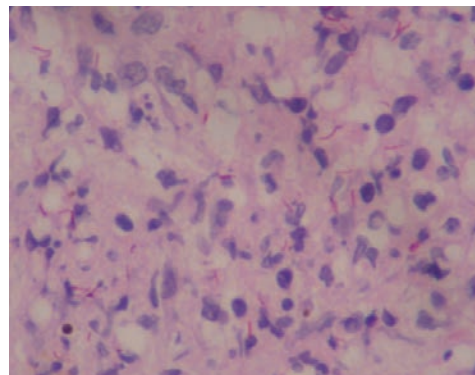
Con los hallazgos anteriores, se consideró la tuberculosis como la primera posibilidad diagnóstica, al tratarse de un paciente inmunosuprimido, sintomático respiratorio, con presencia de dos cavitaciones (en el lóbulo superior derecho y en el lóbulo inferior derecho) e infiltrado nodular, pero se sugirió concomitantemente descartar otras infecciones

oportunistas. Se indicaron baciloscopia, fibrobroncoscopia y tomografía axial computarizada de alta resolución (TACAR). Se recibió un reporte de baciloscopia positiva con dos cruces en esputo y tres cruces en el lavado bronquial. En la biopsia bronquial se reportó inflamación crónica granulomatosa con necrosis de caseificación y coloración positiva de Ziehl-Neelsen (figura 2). En el cultivo del lavado bronquial se evidenciaron micobacterias y se confirmó *Mycobacterium tuberculosis* por reacción en cadena de la polimerasa (PCR).

Se inició tratamiento tetraconjugado con isoniacida, rifampicina, etambutol y pirazinamida, durante tres meses. La primera fase fue prolongada por la presencia de cavitaciones y los controles de baciloscopia fueron negativos. La segunda fase la recibió durante nueve meses. La evolución clínica y la bacteriológica



**Figura 1.** Radiografía de tórax inicial: se observa una cavidad de paredes moderadamente gruesas en el lóbulo superior derecho, asociada con opacidades nodulares y confluentes del espacio aéreo

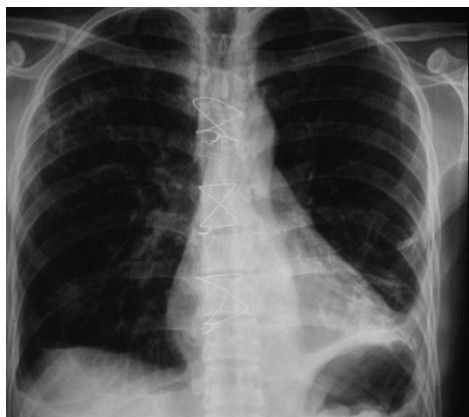

**Figura 2.** Foco de necrosis con aspecto granulomatoso: las coloraciones para bacilos ácido-alcohol resistentes fueron positivas. Hematoxilina y eosina, 20X

a largo plazo (cinco años de seguimiento) han sido satisfactorias, incluida su función renal (creatinina de 1,2 mg/dl) (figura 3).

## Caso 2

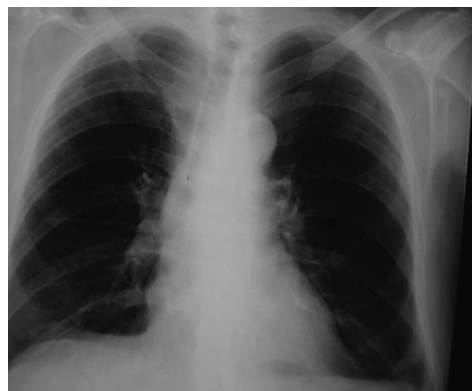Se presenta el caso de un hombre de 68 años de edad, natural de Pacho (Cundinamarca), zona de alta incidencia de tuberculosis en Colombia. Su ocupación era conductor en carretera sin pavimentar, y convivía con su compañera, un hijo de 44 años y siete nietos (de 4 a 17 años, dos menores de cinco años). Tenía antecedentes de tabaquismo de 15 paquetes por año e ingestión de alcohol cada ocho días hasta la embriaguez hasta hace 20 años. Presentaba diabetes tratada con dieta.



**Figura 3.** En la radiografía de tórax, al terminar un año de tratamiento antituberculoso, se observa que la cavidad y las opacidades alveolares han resuelto. Hay escaso compromiso intersticial residual en el lóbulo superior derecho

No tenía una prueba de PPD previa y la radiografía de tórax no mostraba alteraciones. Se le practicó trasplante renal de donante cadavérico en mayo del 2008, por una enfermedad renal crónica secundaria a nefroangioesclerosis por hipertensión arterial y diabetes, tratada con hemodiálisis en los últimos cinco años. Se sometió al protocolo de inducción con basiliximab, micofenolato de mofetilo y metilprednisolona. Continuó con tratamiento inmunosupresor de mantenimiento con ciclosporina, micofenolato de mofetilo y prednisolona. Consultó a los cinco meses del trasplante por un cuadro clínico de astenia y adinamia de 15 días de evolución, asociado a pobre ingestión oral secundaria a náuseas y vómito 10 días antes de la consulta, tres veces al día. Refería fiebre, tos con expectoración blanquecina no hemoptoica, sin diaforesis nocturna.

En la radiografía de tórax se observaron dos granulomas calcificados en



**Figura 4.** Radiografía frontal: se aprecia una opacidad nodular mal definida



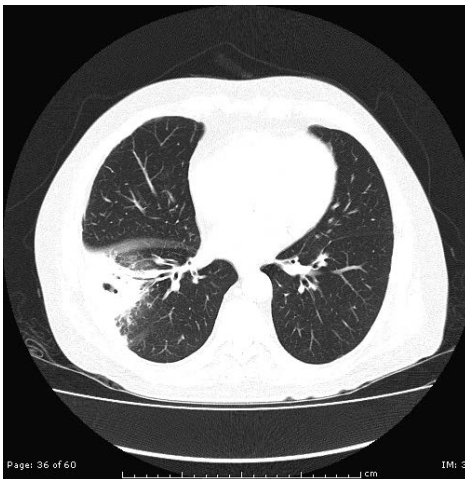
el lóbulo superior derecho y obliteración de ángulo costo-diafragmático izquierdo por derrame o engrosamiento pleural (figura 4). En la TACAR se reportaron infiltrados alveolares y opacidad en vidrio esmerilado en las bases pulmonares (figura 5). Se consideró el abordaje diagnóstico con fibrobroncoscopia, dado que se trataba de paciente con inmunosupresión, que cursaba con síntomas respiratorios y persistencia de la fiebre, a pesar de recibir un antibiótico de amplio espectro.

Debido a la evolución clínica del paciente y a la ausencia de resultados positivos en la fibrobroncoscopia, y por la persistencia de los síntomas respiratorios y la progresión de los infiltrados en la radiografía de tórax, se consideró que el paciente debía ser sometido a biopsia

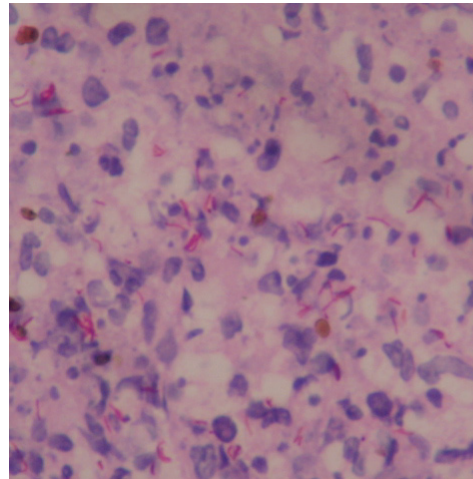
pulmonar abierta, para aclarar el diagnóstico.

El reporte de la biopsia del lóbulo inferior izquierdo fue bronquiolitis obliterante e inflamación crónica granulomatosa indicativa de tuberculosis (figura 6) y en la histopatología de dos ganglios mediastinales se diagnosticó histoplasmosis. El cultivo para micobacterias de los ganglios fue positivo para *M. tuberculosis*.

Se inició tratamiento tetraconjugado con isoniacida, rifampicina, etambutol y pirazinamida, el cual recibió durante un año, con evolución satisfactoria. Para la bronquiolitis obliterante recibió tratamiento con prednisona durante seis meses y para el manejo de la histoplasmosis ganglionar se admi-



**Figura 5.** Tomografía axial de alta resolución: se observan infiltrados alveolares y aspecto en vidrio esmerilado en las bases pulmonares



**Figura 6.** Foco de necrosis con presencia de abundantes bacilos ácido-alcohol resistentes. Zielh-Neelsen, 40X

nistraron 200 mg de itraconazol cada ocho horas durante seis meses. El paciente evolucionó satisfactoriamente y en el seguimiento de 54 meses continúa asintomático y con una función renal aceptable (creatinina de 2,0 mg/dl).

### Caso 3

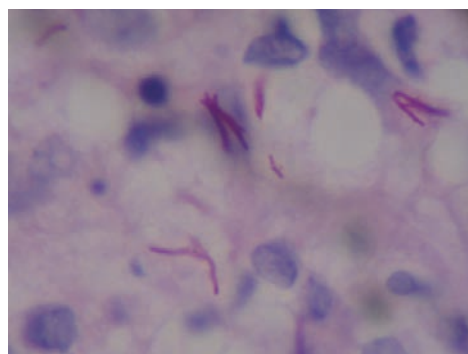
Se trata de un hombre de 62 años, natural de Cocuy (Boyacá), procedente de Bogotá, de ocupación conductor, que convivía con su compañera y su hija de 11 años. Tenía historia de cardiopatía dilatada biventricular idiopática, con fracción de eyección del ventrículo izquierdo (FEVI) del 10%, falla cardiaca en estadio D, de clase funcional IV, hipertensión pulmonar con presión sistólica de arteria pulmonar (PSAP) de 65 mm Hg (ecocardiograma) y de 41 mm Hg (catéter de la arteria pulmonar), y bloqueo bifascicular. Sus antecedentes eran síncope recurrente, diabetes mellitus y miastenia grave.

Fue sometido a trasplante cardiaco en octubre del 2008, y se le administró protocolo de inmunosupresión con daclizumab, metilprednisolona, ciclosporina, micofenolato de mofetilo. La PPD antes del trasplante era de 3 mm.

Consultó a los tres meses del trasplante por un cuadro clínico de 15 días de evolución de astenia, adinamia, malestar general, con signos de respuesta inflamatoria sistémica, dados por fiebre, taquicardia y taquipnea, y con elevación

de reactantes de fase aguda; además, presentaba hiponatremia leve, hiperbilirrubinemia con predominio de la bilirrubina directa y urocultivo negativo. Dada la necesidad de soporte inotrópico por la hipotensión sostenida, se manejó en la unidad de cuidados intensivos. Se tomó una radiografía de tórax en la que se observaron infiltrados nodulares generalizados. Por lo anterior, se consideró una septicemia de origen pulmonar, probablemente por infección oportunista (tuberculosis o histoplasmosis). Se solicitó baciloscopia de esputo, fibrobroncoscopia y TACAR. En el reporte de las biopsias transbronquiales se informó inflamación granulomatosa crónica con necrosis de caseificación y las coloraciones especiales para micobacterias fueron positivas (figuras 7).

Se inició tratamiento tetraconjugado con isoniazida, rifampicina, etambutol y pirazinamida. A las tres semanas de iniciado el tratamiento, presentó elevación



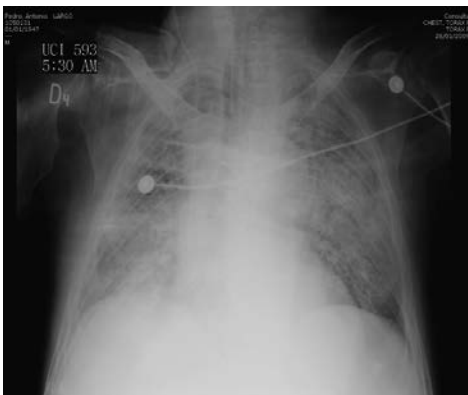**Figura 7.** Lavado broncoalveolar con presencia de abundantes bacilos ácido-alcohol resistentes. Ziehl-Neelsen, 40X



de las pruebas de función hepática que obligó a la suspensión del tratamiento antituberculoso y requirió biopsia hepática. El resultado de la biopsia demostró colestasis ductal asociada a la afectación infecciosa por micobacterias. Fue imposible reiniciar el tratamiento y el paciente presentó deterioro en su estado general, progresó a falla respiratoria con extenso afectación radiológica (figura 8) y, posteriormente, falleció. El cultivo del lavado broncoalveolar fue positivo para *M. tuberculosis*.

### Análisis y discusión

La prueba de tuberculina PPD se consideró positiva si era de 5 mm o más; fue positiva en el 23,7% de los pacientes, y el 81,3% de ellos recibió tratamiento para tuberculosis latente. Cabe anotar que hace algunos años la PPD se consideraba po-



**Figura 8.** Radiografía anteroposterior de tórax tomada en la unidad de cuidados intensivos. Obsérvese la extensa consolidación del espacio aéreo en ambos pulmones

sitiva solo si era de 10 mm o más, lo cual fue probablemente una de las razones por las que no todos recibieron tratamiento.

Además, hubo un periodo en el país durante el cual no hubo disponibilidad de PPD y, en otro momento, de isoniacida, lo cual incidió en la oportunidad tanto de la prueba como del inicio del tratamiento. Esto sucedió en siete pacientes de nuestra serie.

De los tres que desarrollaron tuberculosis después del trasplante, dos no tenían PPD antes del trasplante. Se resalta que ninguno de los pacientes con tuberculosis latente que recibieron tratamiento ha desarrollado la enfermedad activa, hasta el momento. En el paciente que tenía PPD y desarrolló tuberculosis activa, no se cumplía el criterio para recibir tratamiento, dado que el reporte fue menor de 5 mm. Sin embargo, se debe tener en cuenta que la interpretación de dicha prueba era difícil pues, a pesar de que se hizo antes del trasplante, se encontraba inmunosuprimido por la administración crónica de esteroides.

En todos los que desarrollaron tuberculosis activa, el diagnóstico se hizo con el cultivo, como se muestra en la tabla 2. Esto permite hacer hincapié en ordenar los cultivos, para así determinar la especie de micobacteria, lo cual es importante en los pacientes inmunocomprometidos. Los pacientes informados desarrollaron tuberculosis activa entre 3 y 16 meses

**Tabla 2. Características de los pacientes que desarrollaron tuberculosis activa**

	<b>Caso 1</b>	<b>Caso 2</b>	<b>Caso 3</b>
Tipo de trasplante	Renal	Renal	Cardiaco
Edad (años)	40	68	62
Tiempo de trasplante hasta desarrollar tuberculosis (meses)	16	5	3
Donante	Cadavérico	Cadavérico	Cadavérico
Presentación clínica	Síntomas respiratorios	Síntomas constitucionales	Síntomas constitucionales, choque séptico
Tratamiento de inducción	Basiliximab	Basiliximab	Daclizumab
Tratamiento de mantenimiento	Sirolimus, micofenolato mofetilo, prednisolona	Ciclosporina. Micofenolato mofetilo, prednisolona	Prednisolona, micofenolato mofetilo
PPD	No estaba disponible en el país en ese momento	No estaba disponible en el país en ese momento	3 mm
Método diagnóstico	Fibrobroncoscopia, biopsia bronquial, baciloscopia de esputo: tinción positiva de Zielh-Neelsen	Biopsia abierta pulmonar y ganglionar. Reporte: tuberculosis pulmonar y ganglionar, bronquiolitis obliterante, histoplasmosis ganglionar	Fibrobroncoscopia, biopsia transbronquial, biopsia hepática. Tinción positiva de Zielh-Neelsen
Cultivo	Positivo para <i>M. tuberculosis</i> en el lavado bronquial	Positivo para <i>M. tuberculosis</i> en los ganglios	Positivo para <i>M. tuberculosis</i> en el lavado broncoalveolar
Tipo de tuberculosis	Pulmonar	Pulmonar y ganglionar	Miliar
Tratamiento	Tetraconjugado* por un año	Tetraconjugado por un año y antifúngico	Tetraconjugado Complicación, falla hepática
Evolución	Curación bacteriológica	Curación bacteriológica	Fallece a los 20 días de iniciado el tratamiento tetraconjugado

\* Tratamiento tetraconjugado: isoniacida, rifampicina, etambutol y pirazinamida.

después del trasplante; dos de ellos en los primeros 6 meses después del trasplante, lo que coincide con la literatura científica en la que se describe un tiempo promedio de reactivación de 74 días [4].

En la literatura publicada se ha estimado una tasa de tuberculosis entre receptores de trasplante renal de 480 casos por 100.000 frente a 13,1 por 100.000 en la población general [4]. La incidencia en el trasplante renal varía entre 0,35% y 1,2% en Estados Unidos, comparada con 5 a 15% en India y Pakistán. La prevalencia de tuberculosis en receptores de trasplante renal varía de 0,5% a 11,5% dependiendo del país. En esta serie de casos la incidencia de tuberculosis es del 1,6%, semejante a la de Estados Unidos e inferior a las de India y Pakistán.

En los estudios publicados se ha descrito que el riesgo de desarrollar tuberculosis en pacientes con trasplante renal es más alto entre los pacientes que reciben ciclosporina, o que cursan con diabetes mellitus y en aquellos con enfermedad hepática crónica subyacente [4]. En esta serie, dos de los pacientes eran diabéticos y habían recibido ciclosporina (tabla 2).

En Alemania se hizo una revisión de los pacientes sometidos a trasplante cardiaco entre 1989 y 1996, y encontraron 727 trasplantes cardíacos ortópticos y estimaron una tasa de 1300 por 100.000 vs. 17,5 por 100.000 de la población general [4]. La incidencia de tuberculosis

en España en los pacientes de trasplante cardiaco fue 20 veces mayor que la de la población general. El tiempo medio para desarrollar tuberculosis después del trasplante fue de 76 días [4]. Nuestro paciente con trasplante cardiaco desarrolló tuberculosis a los 90 días.

El grupo Spanish Network of Infection in Transplantation (RESITRA), en mayo del 2009, publicó un seguimiento a 4388 pacientes con trasplantes de órgano sólido entre el 2003 y el 2006, y encontró 21 casos de tuberculosis (0,48%). El seguimiento promedio de estos pacientes fue de 360 días. La incidencia global de tuberculosis fue de 512 casos por 100.000 pacientes/año (CI<sub>95%</sub>: 317-783). La mayor incidencia se observó entre los receptores de trasplante pulmonar, con un riesgo relativo (RR) de 73,3. El 93% de los casos de tuberculosis ocurrió en el primer año después del trasplante y fue de presentación pulmonar en 76% de ellos. Todos los casos en nuestra serie presentaron la forma pulmonar.

La mortalidad cruda fue del 19% y la mortalidad atribuible fue del 9,5% en el grupo español. En el análisis multivariado encontraron que la edad del receptor (RR = 1,05; IC<sub>95%</sub>: 1-1,1) y el recibir trasplante pulmonar (RR = 5,6; IC<sub>95%</sub>: 1,9-16,9) fueron factores de riesgo independientes [7,8]. La mortalidad entre nuestros casos que desarrollaron tuberculosis fue de un tercio (33,3%).

Una vez documentada la tuberculosis activa, se debe iniciar el tratamiento antituberculoso recomendado en cada país. En nuestros pacientes se administró isoniacida, rifampicina, pirazinamida y etambutol, y se optó por completar un año de tratamiento, como decisión del programa de tuberculosis del Hospital Universitario San Ignacio, ya que aun en la literatura científica hay controversia con respecto a cuál debe ser la duración del tratamiento en casos con trasplante de órgano sólido [7]. Con esta estrategia se observó una adecuada evolución en los pacientes, excepto en el de trasplante cardiaco, que desarrolló tuberculosis miliar, solo pudo completar 20 días de tratamiento por toxicidad hepática y falleció, lo cual pudo ocurrir asociado a los medicamentos antituberculosos, como se ha reportado, o por la afectación hepática de la enfermedad. Además, es importante tener en cuenta la interacción medicamentosa de la rifampicina con los medicamentos inmunosupresores, tanto con los inhibidores de calcineurina (ciclosporina y tacrolimus) como los inhibidores m-TOR (sirolimus, everolimus).

Es necesario vigilar estrechamente las concentraciones séricas, dado que pueden disminuir y asociarse a rechazo del órgano trasplantado [7,9]. En estos casos, se aconseja el uso de rifabutina como reemplazo de la rifampicina. En Colombia, desde hace poco se puede obtener dicho medicamento. Así mismo, en el segundo caso fue necesaria la admi-

nistración simultánea de itraconazol, el cual también presenta interacción medicamentosa; es fundamental mantener un estricto control de los medicamentos inmunosupresores para evitar el rechazo.

Es de anotar que en nuestro programa de tuberculosis nos hemos acogido a la realización de cultivo para tipificar las micobacterias, no solo en pacientes con trasplante de órgano sólido, sino en todos los que ingresan al programa. Los tres pacientes de esta serie tuvieron cultivo positivo. Esta conducta es importante, especialmente en huéspedes inmunocomprometidos, dado que la presencia de micobacterias puede asociarse no solo a *M. tuberculosis*, sino también a otras especies (micobacterias no tuberculosas) que requieren tratamiento diferente.

Por otro lado, existen grupos con riesgo especialmente alto para desarrollar tuberculosis activa, una vez infectados con el *M. tuberculosis* [3], en los que se incluyen individuos inmunosuprimidos o en tratamiento con inmunosupresores. Por esta razón, estos pacientes deben ser evaluados y tratados para tuberculosis latente en el momento en que se diagnostique la condición o antes de iniciar los tratamientos inmunosupresores, como corticoides por tiempo prolongado, ciclosporina, azatioprina, micofenolato de mofetilo, anticuerpos antilinfocitos (timoglobulina) y antagonistas del factor de necrosis tumoral alfa (FNT-a) [7,9,10].

Los pacientes que están en lista de trasplantes deben ser evaluados para tuberculosis latente por el hecho de que van a recibir tratamiento inmunosupresor. Además, en el paciente con trasplante de órgano sólido no solo se puede desarrollar tuberculosis como resultado de la inmunosupresión, sino que el órgano trasplantado puede también transmitir la tuberculosis. Por lo tanto, se recomienda que, en caso de trasplante con donante vivo, se descarte tuberculosis latente o activa [7,11]. En la literatura científica recomiendan excluir los donantes con prueba de PPD positiva [3,7].

La prueba de tuberculina realizada por el método de Mantoux es la más comúnmente utilizada para identificar la infección por tuberculosis, aunque se describe la detección de interferón gamma, después del estímulo con antígenos de tuberculosis (por ejemplo, QuantiFERON-TB Gold™) como un método alternativo. Sin embargo, esta prueba ha presentado resultados discordantes en individuos inmunocomprometidos, por lo que actualmente no se recomienda su uso rutinario [12].

En el caso de la prueba de tuberculina, un resultado de 5 mm o más se considera indicativo de infección por tuberculosis en estos individuos [13]. Los resultados de la prueba de PPD en pacientes inmunosuprimidos pueden ser falsamente negativos, debido al tratamiento medicamentoso o a una condición médica sub-

yacente que cause anergia: el individuo puede estar infectado por *M. tuberculosis*. En estos individuos con anergia se recomienda practicar la prueba en dos pasos para incrementar su resultado positivo.

Las pruebas para infección por tuberculosis no están contraindicadas en personas que han sido vacunadas con el bacilo de Calmette-Guérin (BCG). En adultos, el antecedente de vacunación con BCG es irrelevante para la decisión de aplicar e interpretar la prueba. Se sabe que puede dar resultados falsos positivos en los siguientes doce meses de su aplicación, con tendencia a disminuir con el paso de los años [3].

El resultado de la prueba de PPD debe informarse al individuo y explicarle que en caso de ser positiva no es necesario repetirla en el futuro. Cualquier individuo con prueba positiva para infección por tuberculosis debe ser evaluado para la enfermedad con examen médico y radiografía de tórax [7]. Si la radiografía de tórax inicial es negativa para tuberculosis activa y no hay síntomas indicativos, el individuo debe evaluarse para tratamiento de tuberculosis latente. Un esquema con isoniacida acompañada de piridoxina durante nueve meses es la opción preferida para el tratamiento en todos los pacientes [7,8].

Un esquema con rifampicina durante cuatro meses es una alternativa acep-

table, especialmente en aquellos con reacciones secundarias o resistencia a la isoniacida, pero no a la rifampicina, o cuando el individuo no puede asistir a controles por más de cuatro a seis meses y sea improbable completar el esquema de nueve meses con isoniacida o cuando ingrese a la lista de trasplante y se considere que va a ser sometido rápidamente al trasplante [3].

El riesgo de toxicidad por isoniacida se incrementa con la edad, en particular en mayores de 55 años. Los mayores de 55 años que tengan condiciones asociadas con alto riesgo de progresión a tuberculosis activa, deben tratarse independientemente de la edad. Se recomienda control estricto de toxicidad por isoniacida en este grupo, sobre todo en trasplantados hepáticos, porque no es posible predecir si la adición de isoniacida o rifampicina puede desencadenar un deterioro de la función hepática. En estos casos, se recomienda individualizar cada caso y el grupo de trasplante debe tomar la decisión de si inicia la quimioprevención o si espera hasta después del trasplante [3,7]. Se debe tener en cuenta que un tratamiento para tuberculosis latente disminuye el riesgo de reactivación; pero no evita una reinfección, por lo que se debe instruir al paciente en la prevención de la tuberculosis. Esto es importante tenerlo en cuenta, dado que muchos pacientes inmunocomprometidos pueden regresar a sitios con alto riesgo de transmisión y a que son más

vulnerables por su inmunocompromiso sin tener protección.

En individuos asintomáticos que tengan una tuberculina de 5 mm o más, o una prueba en sangre positiva para infección por tuberculosis, y una radiografía de tórax en la que se aprecien lesiones fibróticas no calcificadas sugestivas de tuberculosis antigua, curada, la decisión de tratar se toma con base en varios factores, como la sospecha clínica, la historia de tratamiento antituberculoso previo, los resultados del examen de esputo y la repetición de la radiografía de tórax. Todos ellos deben ser evaluados para tuberculosis activa, con examen físico, baciloscopia de esputo y radiografía de tórax [7,9]. Si el resultado de la baciloscopia es negativo y no hay evidencia de tratamiento adecuado previo, se debe administrar el tratamiento tetraconjugado (isoniacida, rifampicina, etambutol y pirazinamida) durante dos meses. Este esquema tiene varias ventajas: se puede utilizar en casos probablemente resistentes a la isoniacida, promueve un mejor cumplimiento que un esquema de nueve meses para tuberculosis latente y permite comenzar con el esquema en la primera consulta en lugar de esperar los resultados de los cultivos [7].

## Conclusión

Teniendo en cuenta los hallazgos de nuestra serie y lo descrito en la literatura científica, pensamos que la baja de inci-



dencia de tuberculosis encontrada pudo deberse a que el 81% de los pacientes con criterios diagnósticos de tuberculosis latente recibió profilaxis antes del trasplante, lo cual pudo protegerlos contra el desarrollo de la enfermedad. Igualmente, consideramos que, a pesar de la baja incidencia pero teniendo en cuenta la morbilidad, los riesgos y las implicaciones de salud pública, es importante recomendar la búsqueda de infección tuberculosis en quienes van a recibir trasplante de órgano sólido y en los donantes, para establecer si se requiere tratamiento con isoniacida y, de este modo, prevenir la tuberculosis activa o la pérdida de órganos.

### Agradecimientos

A todos nuestros pacientes, que nos estimulan cada día a dar lo mejor de nosotros y a crecer no solo desde el punto de vista académico, sino también personal, y a nuestros estudiantes por sus deseos de conocimiento.

A las enfermeras Yaquelin Sánchez, Mady Arroyave y Luisa Aponte, coordinadoras del programa de Tuberculosis, Programa de Trasplante Renal y Programa de Trasplante Cardíaco en el Hospital Universitario San Ignacio, respectivamente, por su invaluable apoyo.

### Referencias

1. Moreno E, Saboyá M, Garzón M, Polo C, Orjuela D, Betancourt A et al. Plan estratégico "Colombia libre de tuberculosis 2010-2015 para la expansión y fortalecimiento de la estrategia alto a la tuberculosis". Bogotá: Ministerio de la Protección Social, Instituto Nacional de Salud, Organización Panamericana de la Salud; 2009.
2. World Health Organization (WHO). Report 2011 global tuberculosis control [internet]. [Citado 2013 mar 13. Disponible en: [http://www.who.int/tb/publications/global\\_report/2011/gtbr11\\_full.pdf](http://www.who.int/tb/publications/global_report/2011/gtbr11_full.pdf).
3. Munsiff S, Nilsen D, Dworkin F. Guidelines for testing and treatment of latent tuberculosis infection. New York: NYC Department of Health and Mental Hygiene, Bureau of Tuberculosis Control; 2005.
4. Rom W, Garay S. Tuberculosis. 2nd ed. Philadelphia: Lippincott Williams & Wilkins; 2004.
5. Singh N, Paterson DL. *Mycobacterium tuberculosis* infection in solid-organ transplant recipients: Impact and implications for management. Clin Infect Dis. 1998;27:1266-77.
6. Nel, J, Bowens CSH, Nel DJ, Moosa MR. Isoniazid prophylaxis significantly reduces the incidence of tuberculosis in patients after renal transplant. Transplantation. 2008;86(2S):P4-138.
7. Aguado JM, Torre-Cisneros J, Fortún J, Benito N, Meije Y, Doblás A et al. Tuberculosis in solid-organ transplant recipients: Consensus statement of the Group for the Study of Infection in Transplant Recipients (GESITRA) of the Spanish Society of Infectious Diseases and Clinical Microbiology. CID. 2009;48:1277-84.
8. Torre-Cisneros J, Doblás A, Aguado JM, San Juan R, Blanes M, Montejo M et al. Tuberculosis after solid-organ transplant: Incidence, risk factors, and clinical characteristics in the RESITRA (Spanish

- Network of Infection in Transplantation) cohort. *Clin Infect Dis*. 2009;48:1657-65.
9. American Thoracic Society. Targeted tuberculosis testing and treatment of latent tuberculosis infection. *MMWR Recomm Rep*. 2000;49:1-51.
  10. Hidalgo P, Echeverry J, Gutiérrez JM. Tuberculosis pleural asociada con adalimumab en paciente con artritis reumatoidea. *Infectio*. 2010;14:47-54.
  11. Montoya JG. TB and transplants. Abstracts, International Congress on Mycobacteria: A challenge for the 21<sup>st</sup> century. Bogotá, Colombia, September 27, 2008.
  12. Mazurek M, Jereb J, Vernon A, LoBue P, Goldberg S, Castro K; IGRA Expert Committee; Centers for Disease Control and Prevention (CDC). Updated guidelines for using interferon gamma release assays to detect *Mycobacterium tuberculosis* infection - United States, 2010. *MMWR Recomm Rep*. 2010;59(RR-5):1-25.
  13. Jensen PA, Lambert LA, Iademarco MF, Ridzon R. CDC. Guidelines for preventing the transmission of *Mycobacterium tuberculosis* in health-care settings, 2005. *MMWR Recomm Rep*. 2005;54(RR-17):1-141.

### *Correspondencia*

Patricia Hidalgo  
 Hospital Universitario San Ignacio  
 Pontificia Universidad Javeriana  
 Bogotá D. C., Colombia  
 hidalgop@javeriana.edu.co